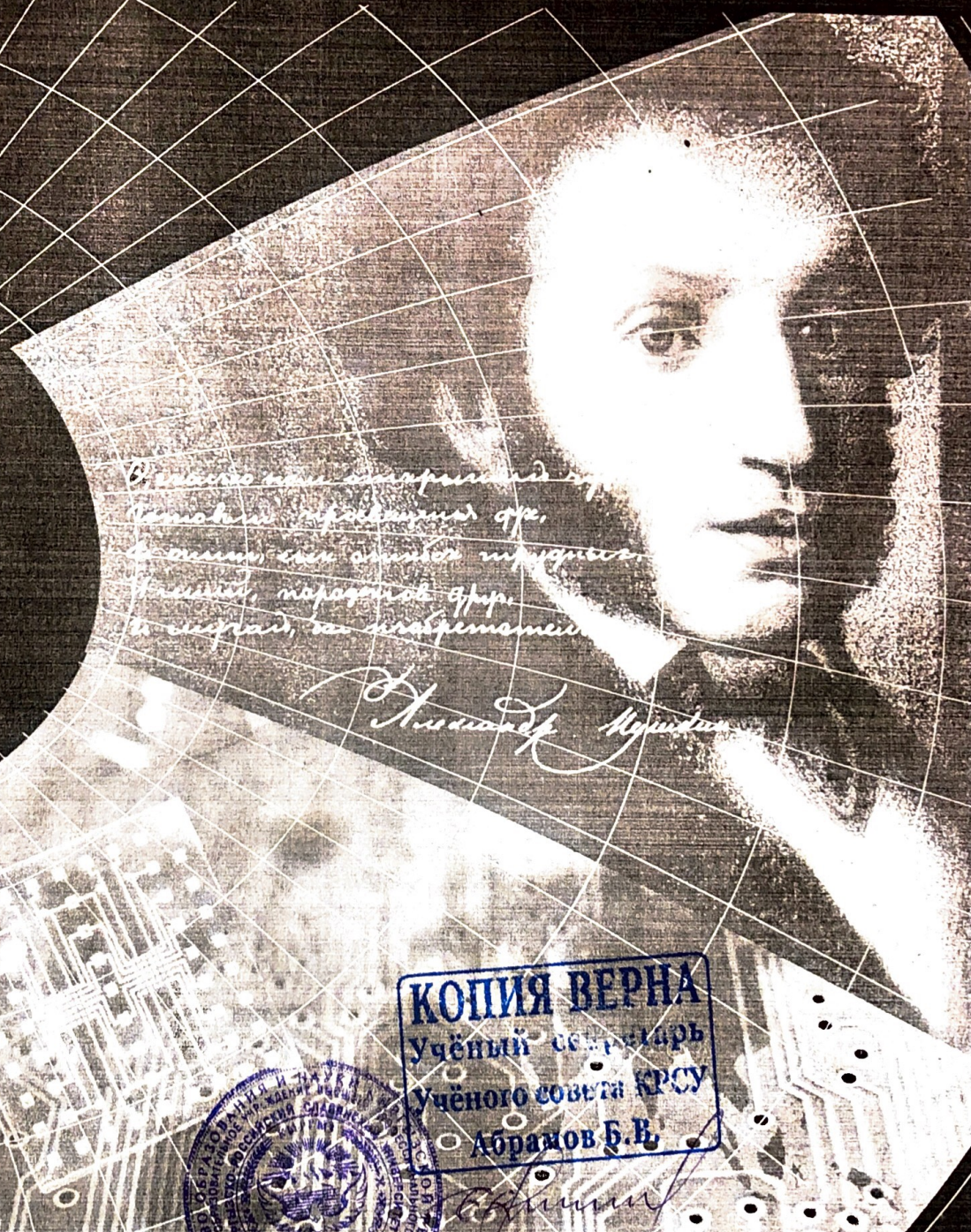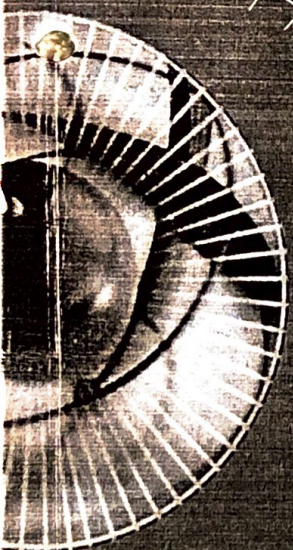


# ВЕСТНИК



Кыргызско-Российского  
Славянского университета



*Всегда вы, дорогие мои,  
Кемалье, режиссеры, др.  
Всегда, вы, дорогие мои,  
Кемалье, режиссеры, др.  
И всегда, вы, дорогие мои,  
Кемалье, режиссеры, др.*

*Александр Пушкин*



**КОПИЯ ВЕРНА**  
Учёный секретарь  
Учёного совета КРСУ  
Абрамов Б.В.

*Абрамов*

2017

Том 17, № 3

## ПРОФИЛАКТИЧЕСКАЯ МЕДИЦИНА

<i>Бадалов А.А., Бровка С.Н.</i> Перспективы применения метода генетически обусловленных архетипических аналогий в исследовании синдрома Икара.....	86
<i>Балтабаев А.М.</i> Значение кишечных паразитов в патогенезе гнездной алопеции.....	91
<i>Зиддинова Л.М.</i> Вариабельность сердечного ритма у высококвалифицированных спортсменов на фоне физического перенапряжения (Обзор литературы).....	96
<i>Иманказиева Ф.И., Умарбаева Д.А.</i> Эндоскопический метод выявления внутриматочной патологии.....	101
<i>Кудаярова М.Ж., Железняк А.О., Юсупахунова Г.А.</i> Режимы питания и биоритмы человека.....	104
<i>Майтанова Ш.Т., Кузнецов А.Н., Сыздыков М.С., Махамбаев К.К., Орозбекова Б.Т., Ажикулова В.С.</i> Персистенция противохламидийных антител как фактор риска развития инфаркта миокарда у военнослужащих.....	108
<i>Острроверхов А.И., Тургунбаев Н.А., Дикамбаева М.К.</i> Новая технология экспресс-кросслинкинга роговичного коллагена.....	112
<i>Полупанов А.Г., Мамасаидов Ж.А., Гелесханова Ю.Н., Алимбекова Д.Б., Ческидова Н.Б., Романова Т.А.</i> Ночная гипертензия: есть ли связь с состоянием магистральных сосудов?.....	114
<i>Процко В.Г., Тадж А.А., Олейник А.В., Момбеков А.О., Какеев Б.А.</i> Классификация плоско-вальгусной деформации стоп у взрослых: метод определения степени деформации.....	119
<i>Топчубаева Т.М.</i> Патогенетические особенности развития бактериального вагиноза у женщин, проживающих в зоне урановых хвостохранилищ.....	124
<i>Тургунбаев Н.А., Медведев М.А., Острроверхов А.И.</i> Применение кросслинкинга в лечении пеллюцидной дегенерации роговицы.....	128
<i>Тухватшин Р.Р., Гелесханов Б.Б.</i> Создание искусственной болевой доминанты в эксперименте на крысах как метод улучшения репарации межпозвонкового диска.....	130
<i>Чернецова Г.С., Чернецов О.Н.</i> Оптимизация консервативного лечения больных при мочекаменной болезни препаратом Кидфлейм.....	134
<i>Шалбаева Р.Ш., Кайрбаев М.Р.</i> Алгоритм диагностики и лечения ранних форм карциномы вульвы.....	137
<i>Ырысов К.Б., Медведев М.А., Имакеев Н.А.</i> Офтальмоскопическая диагностика опухолей головного мозга супратенториальной локализации.....	140

## МЕДИКО-БИОЛОГИЧЕСКИЕ НАУКИ

<i>Абдумаликова И.А., Тимушкина Н.В., Умаров Д.И., Ткачева К.А.</i> Ремоделирование кардиореспираторной системы у энергетиков в зоне коронного разряда высоковольтных линий электропередач на разных горных высотах.....	146
<i>Бейсембаев А.А., Песин Я.М., Габитов В.Х., Азарова К.В.</i> Реакция соматических и висцеральных лимфатических узлов при длительных стрессорных воздействиях.....	150
<i>Габайдулин А.В., Габитов В.Х., Бейсембаев А.А., Губанов Б.П., Форицова К.Л.</i> Особенности выраженности параколон при развитии послеоперационных гнойных осложнений.....	153
<i>Горбылёва К.В., Зарифьян А.Г., Бебинов Е.М., Филипченко Е.Г.</i> Сравнительный анализ уровня агрессии у девушек-уроженок низко-, средне- и высокогорья.....	156
<i>Джунушева Ч.Б.</i> Особенности морфологических изменений в органе зрения у животных при длительном поступлении радионуклидов урана в условиях барокамерной гипоксии.....	158
<i>Дуанбекова Г.Б., Байкенова Г.Г., Абишев Ж.Б., Ермебетов Ж., Исабаева Г.М., Бодеев М.Т.</i> Исследование токсичности фармакологического соединения Амидофосфаната цитизина при длительном введении.....	161
<i>Дуанбекова Г.Б., Сарсекеева Б.А., Абишев Ж.Б., Ермебетов Ж., Бодеев М.Т.</i> Влияние фармакологического соединения Амидофосфаната цитизина на продолжительность "тексеналового сна".....	164



УДК 616.721.1

## СОЗДАНИЕ ИСКУССТВЕННОЙ БОЛЕВОЙ ДОМИНАНТЫ В ЭКСПЕРИМЕНТЕ НА КРЫСАХ КАК МЕТОД УЛУЧШЕНИЯ РЕПАРАЦИИ МЕЖПОЗВОНКОВОГО ДИСКА

*Р.Р. Тухватшин, Б.Б. Гелесханов*

Рассмотрено формирование дополнительной чувствительной доминанты у крыс с дегенеративно-дистрофическими процессами в позвоночнике, позволяющее улучшить процессы репарации в поврежденных межпозвонковых дисках.

*Ключевые слова:* эксперимент; хрящевая ткань; репарация.

## CREATING OF ARTIFICIAL PAIN DOMINANT IN AN EXPERIMENT ON RATS AS A METHOD OF IMPROVING INTERVERTEBRAL DISC REPAIR

*R.R. Tuhvatshin, B.B. Geleskhanov*

The article considers the formation of additive sensitive dominant in rats with degenerative-dystrophic processes in spine can improve repair processes of damaged intervertebral discs.

*Keywords:* experiment; cartilage repair.

Остеохондроз позвоночника – одна из важнейших проблем современной медицины. В общей структуре заболеваемости клиническая манифестация проявлений поясничного остеохондроза занимает одно из первых мест.

Центральным и начальным звеном патогенеза остеохондроза позвоночника принято считать дегенеративно-дистрофические изменения межпозвонковых дисков с последующим распространением этих изменений на паравертебральные ткани [1]. При этом одним из механизмов компенсации являются саногенетические реакции: биомеханическая, микроциркуляторная и репаративная [2–4]. Микроциркуляторная саногенетическая реакция усиливает трофические процессы в заинтересованном диске и тканях, вовлеченных в процесс. При устранении действия патогенетических факторов возникают условия для проявления третьей саногенетической реакции – репаративной. Если репаративные реакции оказываются полными и адекватными, то наблюдается восстановление дефекта либо замещение его фиброзной тканью [5].

Нередко дистрофические изменения позвоночно-двигательного сегмента являются причиной поражения сегментарных отделов нервной системы, соответствующих кровеносных сосудов,

периферических нервных стволов и мышечного аппарата, что, в свою очередь, неизбежно сопровождается перестройкой функций надсегментарных образований. Вне зависимости от того, каковы механизмы возникновения ноцицептивной информации на периферии, в формировании боли ключевое значение имеют процессы, происходящие в центральной нервной системе. Именно на основе центральных механизмов – конвергенции, суммации, взаимодействия быстрой миелинизированной и медленной немиелинизированной систем на разных уровнях головного мозга – создаются ощущение и качественная окраска боли при действии различных ноцицептивных раздражений [6].

Именно наличие дисфункции стволовых структур головного мозга во многом будет определять реакцию мозга на повреждение, способствовать существованию долго длящейся гиперактивности ноцицептивной системы и персистенции болевой симптоматики [7].

Моделирование дегенеративно-дистрофических изменений межпозвонковых дисков у лабораторных животных позволяет морфологически оценить степень выраженности патоморфоза пораженного сегмента, а также при проведении дополнительных вмешательств оценить их возможную эффективность.

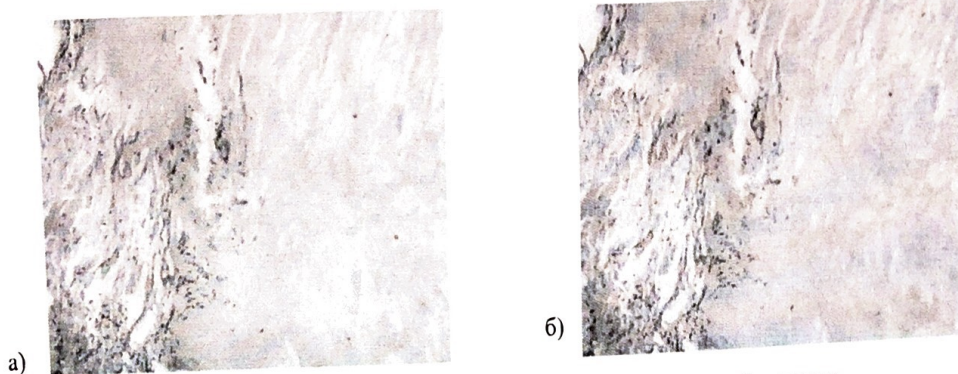


Рисунок 1 – Структура хрящевой ткани на 1–2 неделе наблюдения

Целью нашего исследования явилось изучение интенсивности регенерации хрящевой ткани межпозвонковых дисков у животных на фоне типичной модели остеохондроза и при добавлении к ней экспериментально сформированной эктопической чувствительной доминанты в коре головного мозга.

**Материал и методы исследования.** Для решения поставленной цели нами в течение 3 месяцев было проведено наблюдение за 60 лабораторными мышами. Возраст животных на момент включения в исследование составил 6 месяцев. Гистологическое исследование окрашенных гематоксилин-эозином срезов межпозвонковых дисков L4–L5 забитых животных проводилось через 1 неделю, 2 недели, а также в конце 1, 2 и 3 месяцев наблюдения. Все животные были подразделены на группы.

1-ю группу – контроль – составили 20 абсолютно здоровых животных; во 2-й группе было 20 мышей, которым проводили моделирование остеохондроза по методу Пожарского и соавт. (2007). У экспериментальных животных был создан асептический некроз костной ткани позвонка, для чего под общим обезболиванием в асептических условиях в остистые отростки L4–L5 позвонков поочередно вводили иглу с мандреном. После из-

влечения мандрена к игле подсоединяли шприц со смесью 96%-ного этилового спирта и 40%-ной глюкозы в соотношении 1:1 и вводили под давлением 0,5 мл смеси.

В 3-й группе находилось 20 мышей, которым дополнительно к вышеописанному методу моделирования остеохондроза было проведено иссечение 1 см кожного покрова терминального отрезка хвоста с последующим наложением асептической повязки.

**Результаты.** На 1–2 неделе исследования различий между исследуемыми образцами хрящевой ткани не отмечены. Во 2-й (рисунок 1а) и 3-й (рисунок 1б) группах отмечался умеренный отек межжучного основного вещества, структура хрящевых клеток и волокон сохранена, увеличено число вакуолей в хрящевых клетках.

В конце 1-го месяца наблюдения во 2-й группе были выявлены признаки деструкции и первые слабые признаки восстановления. Умеренный отек стромы сохраняется местами, зерна и глыбки в хрящевых клетках стали больше (признак деструкции клеток), в пространствах вокруг изогенных групп клеток содержимое сохраняется лишь местами, число хондробластов умеренно увеличено (рисунок 2а). В 3-й группе признаки повреждения все еще сохраняются, однако явления регенерации

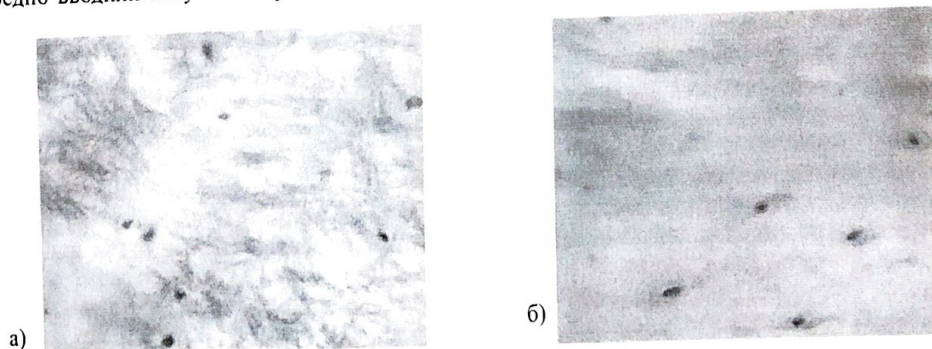


Рисунок 2 – Структура хрящевой ткани в конце 1-го месяца наблюдения

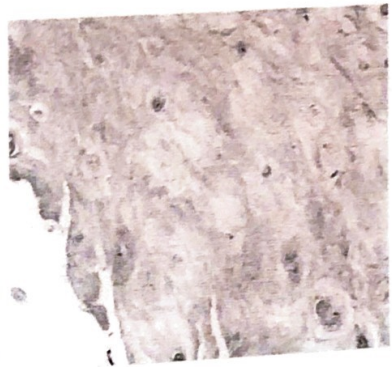
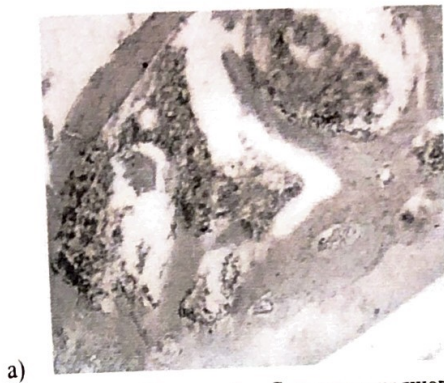


Рисунок 3 – Структура хрящевой ткани в конце 2-го месяца наблюдения

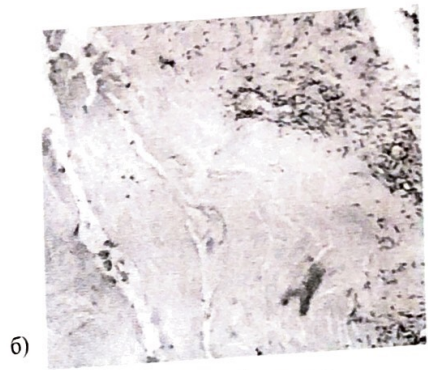
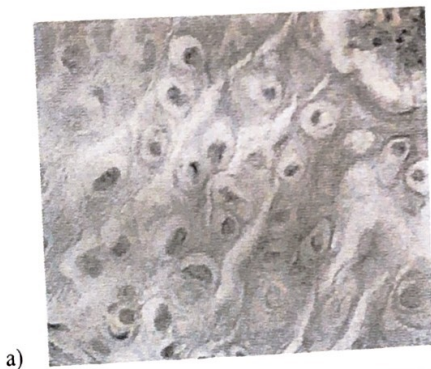

Рисунок 4 – Структура хрящевой ткани в конце 3-го месяца наблюдения

более выражены. Местами сохранен умеренный отек основного вещества. Количество вакуолей в клетках в пределах нормы, в хрящевых клетках единичные зерна, просматривается структура волокон, в пространстве вокруг изогенных групп содержимого нет. По периферии хряща отмечается появление хондробластов, формирующих новые изогенные группы (рисунок 2б).

В конце 2-го месяца во 2-й группе изменения говорят о восстановлении структуры, однако признаки повреждения еще сохраняются: отечность межклеточного основного вещества не выражена, структура волокнистых структур в целом сохранена, но в отдельных участках смазана. В отдельных хрящевых клетках в составе изогенных групп сохраняются неидентифицируемые зерна. Отек изогенных групп и клеток не выражен. По периферии исследуемого материала имеется большое количество хондробластов (рисунок 3а). В то время как в 3-й группе преобладают явления регенерации, структура хряща близка к норме: отек стромы, имевший место ранее, не выражен, основное вещество окрашивается равномерно, структура волокнистых структур просматривается, единичные зерна в хрящевых клетках сохранились, структура хрящевых клеток от нормы не отличается. Отек

в изогенных группах не выражен. Имеется большое количество молодых хондробластов, которые формируют изогенные группы, состоящие из 3–4 хрящевых клеток (рисунок 3б).

К концу третьего месяца исследования структура хряща в 3-й группе близка к норме, на первый план выходят явления репаративного характера, большое количество молодых хрящевых клеток (хондробластов), которые формируют изогенные группы. Отек стромы не выражен, зерен в составе хрящевых клеток нет. Окрашиваемость основного вещества равномерная. Структура волокнистых образований в пределах нормы (рисунок 4б). Во второй группе имеются отдельные, не сильно выраженные признаки повреждения: отмечается зернистость в клетках, не всегда четкая структура волокнистых структур и неравномерная окрасимость основного вещества, много молодых хрящевых клеток хондробластов (рисунок 4а).

Таким образом, у крыс с искусственно смоделированным остеохондрозом позвоночника на фоне создания нового участка болевого возбуждения в головном мозге отмечалась более выраженная положительная динамика восстановления нормальной структуры межпозвоночного диска в сравнении с группами контроля.

**Литература**

1. *Осна А.И.* Патогенетические основы клинических проявлений остеохондроза позвоночника / А.И. Осна. Новокузнецк, 1973. Ч. 1. С. 7–15, 21.
2. *Крыжановский Г.Н.* Общая патофизиология нервной системы: руководство / Г.Н. Крыжановский. М.: Медицина, 1997. 351 с.
3. *Леонович А.Л.* Актуальные вопросы невропатологии / А.Л. Леонович. М.: Высшая школа, 1990. 208 с.
4. *Юмашев Г.С.* Остеохондроз и висцеральные расстройства. Проблемы неврологии позвоночника / Г.С. Юмашев, А.С. Иванов. М., 1968. С. 14–18, 24
5. *Burton A.K., Tillotson K.M., Main C.J., Hollis S.* Psychosocial predictors of outcome in acute and subchronic low back trouble // Spine, 1995. Vol. 20. № 6. P. 722–728.
6. *Мелзак Р.* Загадка боли / Р. Мелзак // М.: Медицина, 1981. 232 с.
7. *Кукушкин М.Л.* Общая антология боли / М.Л. Кукушкин, Н.К. Хитров. М.: Медицина, 2004. 144 с.



**КОПИЯ ВЕРНА**  
Учёный секретарь  
Учёного совета КРСУ  
Абрамов Б.Б.